

ГОСУДАРСТВЕННОЕ БЮДЖЕТНОЕ ОБРАЗОВАТЕЛЬНОЕ  
УЧРЕЖДЕНИЕ ВЫСШЕГО ПРОФЕССИОНАЛЬНОГО ОБРАЗОВАНИЯ  
ЯРОСЛАВСКИЙ ГОСУДАРСТВЕННЫЙ  
МЕДИЦИНСКИЙ УНИВЕРСИТЕТ  
МИНИСТЕРСТВА ЗДРАВООХРАНЕНИЯ РОССИЙСКОЙ ФЕДЕРАЦИИ

# ОБРАЗОВАНИЕ ЧЕРЕЗ ВСЮ ЖИЗНЬ

*Сборник статей, посвященный 40-летию*

*Института последипломного*

*образования ЯГМУ*

Ярославль

2015

УДК 37

ВВК 74

**Образование через всю жизнь. Сборник статей, посвященный 40-летию Института последипломного образования ЯГМУ/ Отв.ред. Н.А. Русина. – Ярославль, Аверс Плюс, 2015. - 204 с.**

ISBN 978-5-9527-0277-6

В Ярославском государственном медицинском университете система повышения квалификации специалистов начала свое становление в 1975 году. К настоящему времени сложилась устойчивая система последипломного образования врачей, специалистов, преподавателей высшей и средней специальной медицинской школы, главным критерием которой является принцип «Образование через всю жизнь». Несомненными признаками современности являются применение в обучении кредитно-накопительной системы, развитие дистанционного обучения, внедрение интерактивного метода «перевернутого обучения» (flippedteaching – learning), инновационных технологий, формирование универсальных и профессиональных компетенций.

Материалы сборника отражают опыт развития системы последипломного образования медицинских работников и преподавателей, взаимодействия с регионами; клинической практики.

© Авторский коллектив, 2015

© ЯГМУ, 2015

**РАЗДЕЛ 6.**  
**Опыт клинической практики**

**Балалаев Ю.К., Богатырев В.Г.**

**ГИГАНТСКИЕ БРОНХОГЕННЫЕ КИСТЫ СРЕДОСТЕНИЯ  
(КЛИНИЧЕСКИЕ НАБЛЮДЕНИЯ)**

*БУЗ ВО «Вологодская областная детская клиническая больница»*

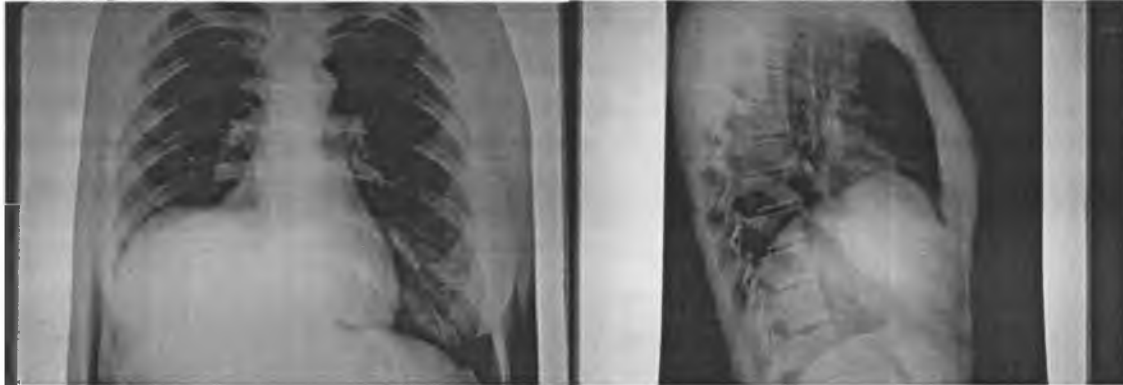**Аннотация:** В статье описаны 2 случая довольно редкой патологии – гигантской бронхогенной кисты средостения. Интерес представляет разница в возрасте пациентов и метод лечения – торакоскопическая резекция кисты.

**Ключевые слова:** Бронхогенная киста средостения, торакоскопия.

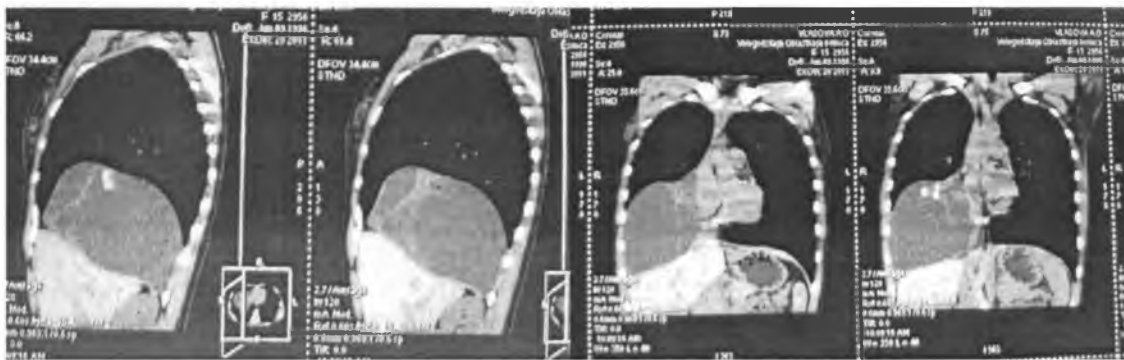
Гигантские бронхогенные кисты средостения встречаются в педиатрической практике достаточно редко, что объясняется минимальной клинической картиной их проявления. Рост кисты в сторону плевральной полости без симптомов сдавления органов средостения, в первую очередь дыхательных путей, магистральных сосудов и пищевода, обычно приводит к случайной диагностике данной патологии. За последние 3 года в хирургическом отделении Вологодской областной детской клинической больницы прошли две девочки разного возраста с этим диагнозом. Приводим наши клинические наблюдения.

Первое наблюдение: Алена В. 15 лет, поступила в хирургическое отделение нашей больницы 22.01.2012 г. Госпитализирована в плановом порядке для оперативного лечения. Жалоб при поступлении нет. Киста выявлена в декабре 2011 года после обследования в нашем отделении с направлением ЦРБ: «релаксация правого купола диафрагмы», диагноз установлен по результатам СКТ органов грудной клетки. 24.01.2012 г. операция: торакоскопия справа, удаление кисты, исходящей из средостения. Три торакопорта диаметром 5,5 мм. На операции выявлена гигантская киста объемом 1,5 литра, содержимое – мутная желтая жидкость (микроскопия содержимого кисты – 98% нейтрофилов). При выделении ложа кисты особое внимание было уделено препаровке диафрагмального нерва. Для удаления стенок кисты потребовалось расширение одного из торакопортов до 1,5 см. После операции - сутки в отделении реанимации, затем на отделении хирургии. Дренаж плевры удален через сутки. Получала цефобол в\м 3 раза 1 сутки, ибупрофен в таблетках 4 дня, симптоматическое лечение. Послеоперационный период без осложнений. Швы сняты на 7-е сутки. Заживление ран первичным натяжением. На рентгенограмме легких от 25.02.2012 г – стояние правого купола диафрагмы на одной линии с левым, инфильтрации легочной ткани и признаков плеврита нет. На рентгенограмме легких от 31.01.2012 г. пристеночный верхушечный пневмоторакс. Учитывая отсутствие клиники дыхательной недостаточности, от плевральной пункции решено воздержаться. Контрольный ан. крови от 01.02.2012 г. – без патологии. В удовлетворительном состоянии выписывается домой 02.02.2012 г. Гистоло-

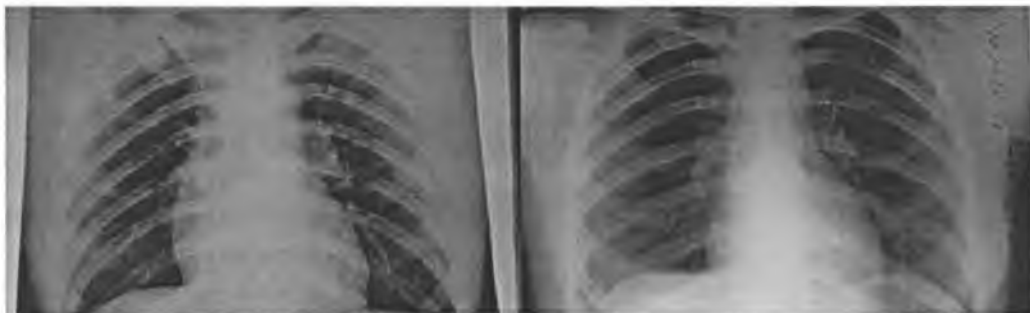гическое заключение: образование примерно 12 см в диаметре, с плотными стенками, на разрезе встречаются хрящевые ткани, фиброзная стенка кисты частично без выстилки, частично выстлана многослойным эпителием, отдельные железы, плотное бесструктурное содержимое. Осмотрена через год – жалоб нет, рентгенограмма органов грудной клетки без патологии, косметический результат хороший.



**Рис. 1.** Рентгенограммы органов грудной клетки ребенка Алены В. 15 лет до обследования



**Рис. 2.** Результаты СКТ легких.



**Рис. 3.** Рентгенограммы органов грудной клетки через 1 сутки и перед выпиской.

Второе наблюдение – ребенок Милослава С., 2 года, наблюдалась педиатрами по поводу релаксации правого купола диафрагмы, частыми ОРЗ. После

осмотра хирурга и проведения СКТ органов грудной клетки выявлена киста гемиторакса справа. 18.08.2014 г. поступила в хирургическое отделение Вологодской областной детской клинической больницы. 20.08.2014 г. – операция: торакоскопия, удаление гигантской кисты средостения.

При операции: три торакопорта 3 мм, вся нижняя половина объема правой плевральной полости занята кистозным образованием до 10 см в диаметре, исходящего из переднего средостения в средней трети. Вскрыта медиастинальная плевра, тупо и остро с использованием монополярной коагуляции произведена мобилизация ножки кисты. Диафрагмальный нерв удалось выделить из ножки, отвести в сторону. Стенка кисты рассечена монополярным коагулятором, прозрачная жидкость (объем около 400 мл), удалена отсосом. Послеоперационное течение без осложнений, сутки с отделения реанимации, затем лечение в отделении хирургии. Антибактериальная терапия – однократное введение амоксициллина перед операцией в возрастной дозировке. Дренаж плевры удален через сутки. Выписана домой на 6 сутки после операции. Гистологическое заключение – бронхогенная киста. Осмотрена через год – жалоб нет, рентгенограмма органов грудной клетки без патологии, косметический результат хороший.

#### **Выводы:**

1. Бронхогенные кисты средостения с ростом в плевральную полость имеют скрытое течение.
2. Бронхогенные кисты средостения имеют высокий шанс инфицирования, с риском развития плевральных осложнений. Оперативное лечение необходимо проводить неотложно после постановки диагноза.
3. Провести дифференциальную диагностику помогает СКТ органов грудной клетки.
4. Оптимальным методом лечения этой врожденной патологии является торакоскопическое удаление кисты.

#### **Литература**

1. Исаков Ю.Ф., Степанов Э.А., Гераськин В.И. Руководство по торакальной хирургии у детей / Исаков Ю.Ф., Степанов Э.А., Гераськин В.И. — Москва, 1978 г.
2. Ашкрафт К.У., Холдер Т.М. Детская хирургия. / К.У. Ашкрафт, Т.М. Холдер — СПб., Хартфорд, 1996. г.