

ГОСУДАРСТВЕННОЕ БЮДЖЕТНОЕ ОБРАЗОВАТЕЛЬНОЕ
УЧРЕЖДЕНИЕ ВЫСШЕГО ПРОФЕССИОНАЛЬНОГО ОБРАЗОВАНИЯ
ЯРОСЛАВСКИЙ ГОСУДАРСТВЕННЫЙ
МЕДИЦИНСКИЙ УНИВЕРСИТЕТ
МИНИСТЕРСТВА ЗДРАВООХРАНЕНИЯ РОССИЙСКОЙ ФЕДЕРАЦИИ

ОБРАЗОВАНИЕ ЧЕРЕЗ ВСЮ ЖИЗНЬ

Сборник статей, посвященный 40-летию

Института последипломного

образования ЯГМУ

Ярославль

2015

УДК 37

ВВК 74

Образование через всю жизнь. Сборник статей, посвященный 40-летию Института последипломного образования ЯГМУ/ Отв.ред. Н.А. Русина. – Ярославль, Аверс Плюс, 2015. - 204 с.

ISBN 978-5-9527-0277-6

В Ярославском государственном медицинском университете система повышения квалификации специалистов начала свое становление в 1975 году. К настоящему времени сложилась устойчивая система последипломного образования врачей, специалистов, преподавателей высшей и средней специальной медицинской школы, главным критерием которой является принцип «Образование через всю жизнь». Несомненными признаками современности являются применение в обучении кредитно-накопительной системы, развитие дистанционного обучения, внедрение интерактивного метода «перевернутого обучения» (flippedteaching – learning), инновационных технологий, формирование универсальных и профессиональных компетенций.

Материалы сборника отражают опыт развития системы последипломного образования медицинских работников и преподавателей, взаимодействия с регионами; клинической практики.

© Авторский коллектив, 2015

© ЯГМУ, 2015

Шарыгин И.С., Химченков А.В.

**ОПЫТ ИСПОЛЬЗОВАНИЯ УЛЬТРАЗВУКОВОЙ ВАННЫ УЗВ-1
В ТРАВМАТОЛОГО-ОРТОПЕДИЧЕСКОМ ОТДЕЛЕНИИ
БУЗ ВО «ВОЛОГОДСКАЯ ОБЛАСТНАЯ ДЕТСКАЯ КЛИНИЧЕСКАЯ
БОЛЬНИЦА»**

БУЗ ВО «Вологодская областная детская клиническая больница»

Аннотация: В данной статье представлены результаты лечения детей с глубокими локальными ожогами с использованием низкочастотного ультразвука.

Ключевые слова: ультразвуковая ванна, ожог, лечение ожогов ультразвуком у детей.

В июле-августе 2015 года в травматолого – ортопедическом отделении БУЗ ВО «Вологодская областная детская клиническая больница» в комплексном лечении детей с глубокими ожогами кожи кистей и стоп использовалась ультразвуковая ванна УЗВ – 1, производства ООО «Александра – плюс» Вологда.

Данная ванна представляет собой источник низкочастотного ультразвука с частотой 37 кГц, общей мощностью 0,15 кВт, габаритные размеры рабочего пространства ванны 150x140x100 мм, объем рабочей жидкости ванны 1,8 л.

В литературе насчитывается большое количество исследований влияния низкочастотного ультразвука в медицине и в частности, при лечении ран различного происхождения. Большинство публикаций по данной тематике датированы 70 – 80 годами прошлого столетия, когда возможности ультразвука широко исследовались советскими и зарубежными исследователями. В начале 21 века интерес к ультразвуку возобновился с появлением на рынке ультразвуковых аппаратов для хирургии зарубежного производства. Однако большинство производителей и исследователей предлагают обрабатывать раны ультразвуком путем передачи ультразвуковых колебаний специальным инструментом – волноводом, при помощи которого обрабатывают поверхность раны, средой для ультразвука служит физиологический раствор или слабый раствор антисептика.

Реже исследователи предлагают наполнять рану жидкостью и затем озвучивать среду путем погружения волновода в жидкость. В отечественной литературе имеется единственное указание на применение ультразвуковой ванны сотрудниками ЦИТО им. Приорова, ванна использовалась при лечении ран стопы и голеностопного сустава, остеомиелита костей стопы, однако данные исследования не имели продолжения и не привели к разработке и серийному производству ультразвуковых ванн для нужд медицины. В настоящее время ультразвуковые ванны низкочастотного диапазона отечественного и зарубежного производства используются в медицине для обработки инструментов и при предоперационной обработке рук хирургов.

Нами предложен способ обработки ожоговых ран путем погружения обожженной конечности в ультразвуковую ванну с раствором антисептика или предварительно обеззараженной ультразвуком водой. При распространении ультразвуковой волны возникает явление кавитации, характеризующееся появлением в жидкости мельчайших пузырьков, содержащих в себе газ, при схлопывании пузырьков возникает ударная волна, значительное повышение давления и температуры. Учитывая большое количество кавитационных пузырьков и их быстрое схлопывание, это явление может иметь огромную разрушительную и очищающую силу. Кроме того, считается, что при воздействии низкочастотного ультразвука на биологические ткани возникает множество положительных эффектов, вызывающих ускорение репаративных процессов.

В июле 2015 года в отделении получили лечение по поводу ожогов 5 детей с локальными глубокими ожогами конечностей, из них 3 мальчика, 2 девочки. Возраст пациентов от 9 месяцев (один пациент) до 12 лет. Все повреждения имели бытовой характер. У троих детей причиной повреждения являлась электротравма, у одного ребенка контактный ожог пальцев кисти, полученный при прикосновении к горячей поверхности электрической плиты и у одной пациентки термический ожог жидкостью стопы и голеностопного сустава, полученный при неосторожном обращении с горячей водой в бане. У всех детей выявлено повреждение III степени (по МКБ X), площадью от 0,5 до 5 % поверхности тела.

У троих пациентов начато лечение ультразвуком через 4 суток после травмы, у одного пациента через 2 суток, и один пациент начал лечение ультразвуком в первые сутки после травмы.

Кроме воздействия ультразвуком, пациенты получали стандартную терапию: анальгетики, противовоспалительные средства, антибактериальную и инфузионную (ребенок с ожогом стопы) терапию. перевязки производились через день после обезболивания и погружения обожженного участка конечности в ультразвуковую ванну со слабым раствором марганцовокислого калия, с расщепленной повязкой. Экспозиция от 2 до 4 минут, повязки с поверхности ожога удалялись во время процедуры. Детям 9 и 12 лет введение анальгетиков не потребовалось. Субъективно дети данного возраста отмечали наличие анальгезирующего эффекта процедуры.

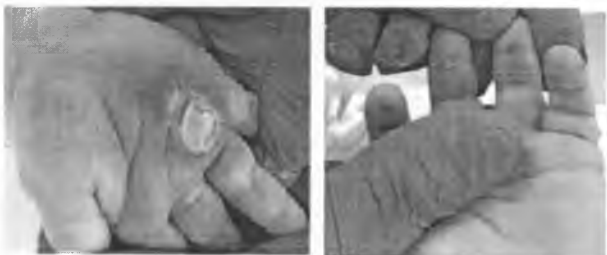
У всех детей достигнута эпителизация ожоговой поверхности, оперативного лечения не требовалось.

Эпителизация достигнута на 14-16 сутки после травмы у детей с травмой кисти. У ребенка с термическим ожогом стопы и голеностопного сустава III

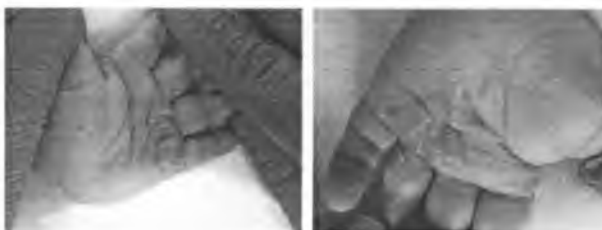степени эпителизация достигнута на 28 сутки после травмы (24 сутки после начала лечения, факт позднего обращения за медицинской помощью).

| | |
|--|--|
| <p>А., 3 года. Бытовая травма. Электротравма. Электроожог I пальца правой кисти, I,II пальцев левой кисти II – III степени, S до 1%. Код МКБ 10 T23.3, T75.4.</p> <p>4 сутки после травмы, начало использования УЗ ванны</p>  | <p>14 сутки после травмы, 10 сутки после лечения в УЗ ванне</p>  |
| <p>И., 12 лет. Бытовая травма. Контактный ожог II,III пальцев левой кисти II-III степени, S до 1%. Код МКБ T23.3</p> <p>4 сутки после травмы, начало лечения в УЗ ванне</p>  | <p>14 сутки после травмы, 10 сутки лечения в УЗ ванне</p>  |
| <p>А., 9 лет. Бытовая травма. Электротравма. Электроожог I,II пальцев левой кисти II – III степени, S до 1%. Код МКБ 10 T23.3, T75.4</p> <p>1 сутки после травмы, начало лечения</p>  | <p>13 и 16 сутки после травмы</p>  |

М, 9 мес. Бытовая травма.
Электротравма. Электроожог II,III,IV
пальцев левой кисти, ладонной
поверхности правой кисти III степени,
Sдо 1%. Код МКБ 10 T23.3, T75.4
2 сутки после травмы, перед УЗ
ванной



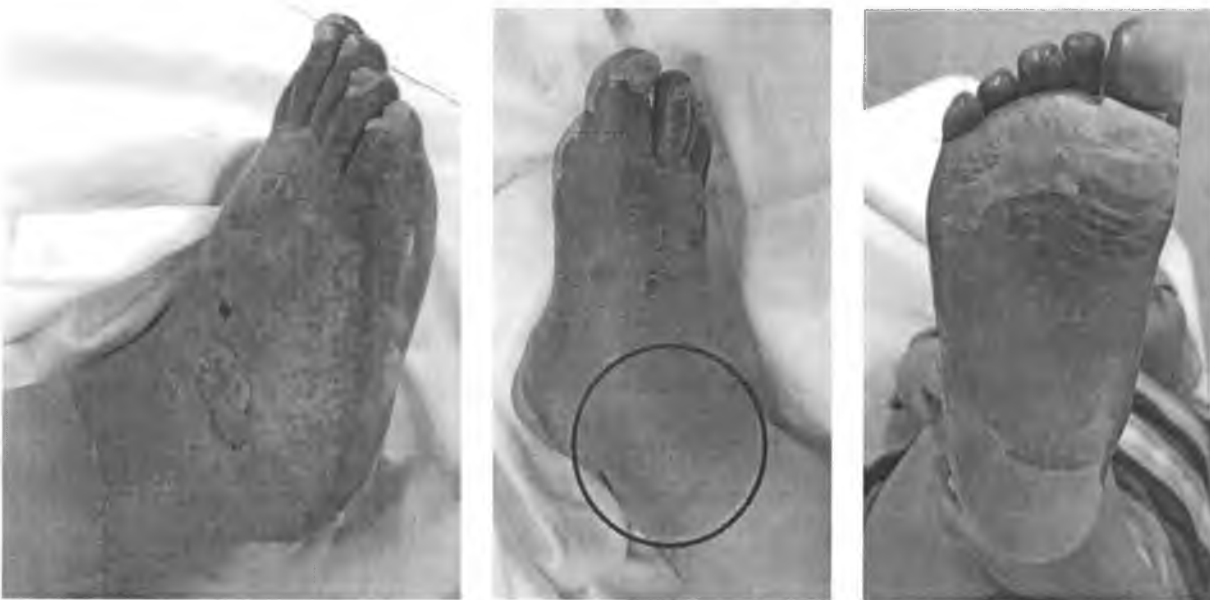16 и 17 сутки после травмы



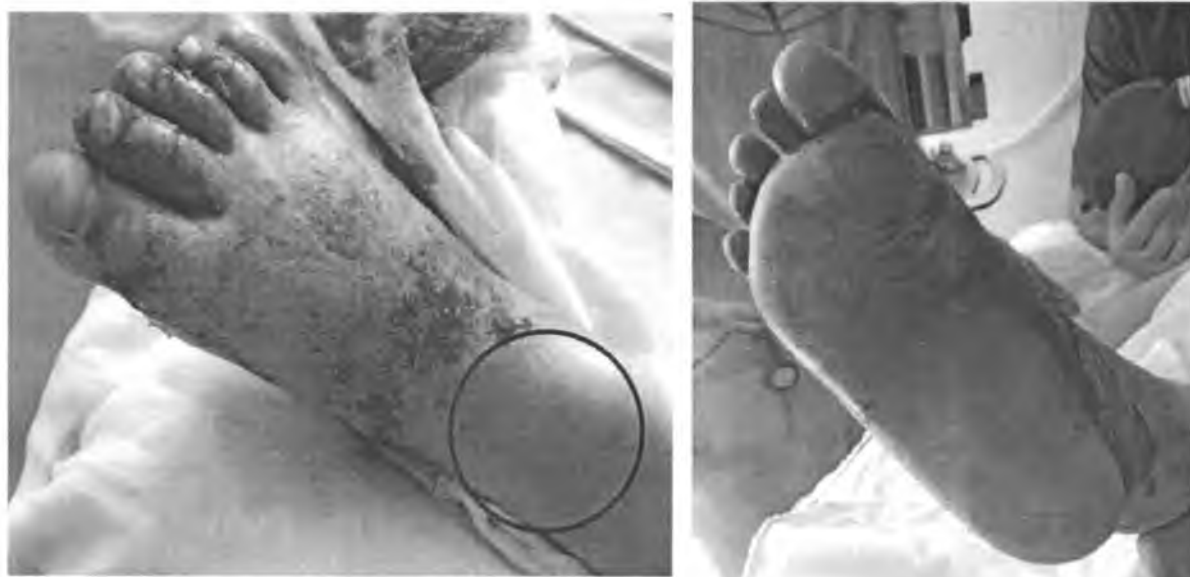Более подробно представляются результаты лечения пациента с термическим инфицированным ожогом стопы и голеностопного сустава. Ожоговая поверхность в данном случае неоднородная по глубине, менее глубокий ожог в области голеностопного сустава, ожог стопы циркулярный, поверхность ожога, инфицированная по причине позднего обращения за медицинской помощью.

М., 3 года Бытовая травма. Термический инфицированный ожог н/3 правой голени, голеностопного сустава, правой стопы II-III степени (по МКБ X), S=4-5%. Код МКБ T25.3. T24.2

4 сутки после травмы, начало лечения в УЗ ванне



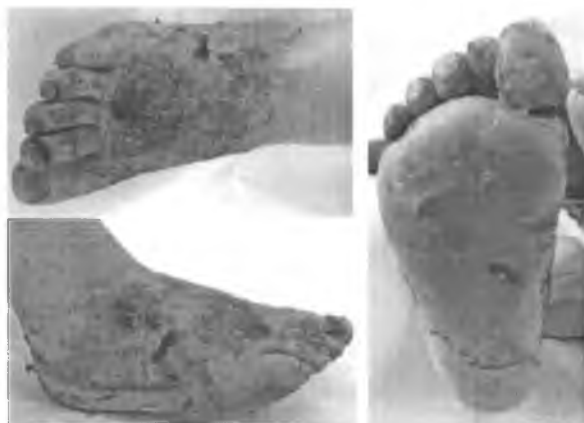7 сутки после травмы, проведено 2 сеанса лечения в УЗ ванне (на 4-е и 6-е сутки), произведена повторная обработка ожоговой поверхности под наркозом



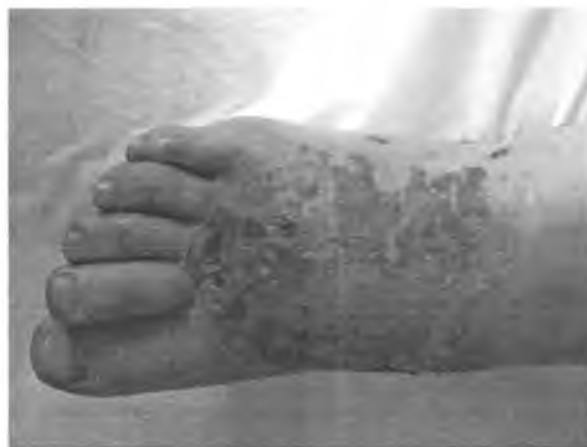На фотографиях красным цветом выделена поверхность ожога глубиной II степени по МКБ 10, произошла полная эпителизация к 7 суткам после травмы, несмотря на отсутствие лечения в первые трое суток после травмы. Также на второй фотографии видна полная эпителизация ожога на подошвенной поверхности стопы.

Тыльная поверхность стопы, пострадавшая наиболее тяжело, эффективно очистилась от нежизнеспособных тканей, нет признаков прогрессирования инфекции на ожоговой поверхности.

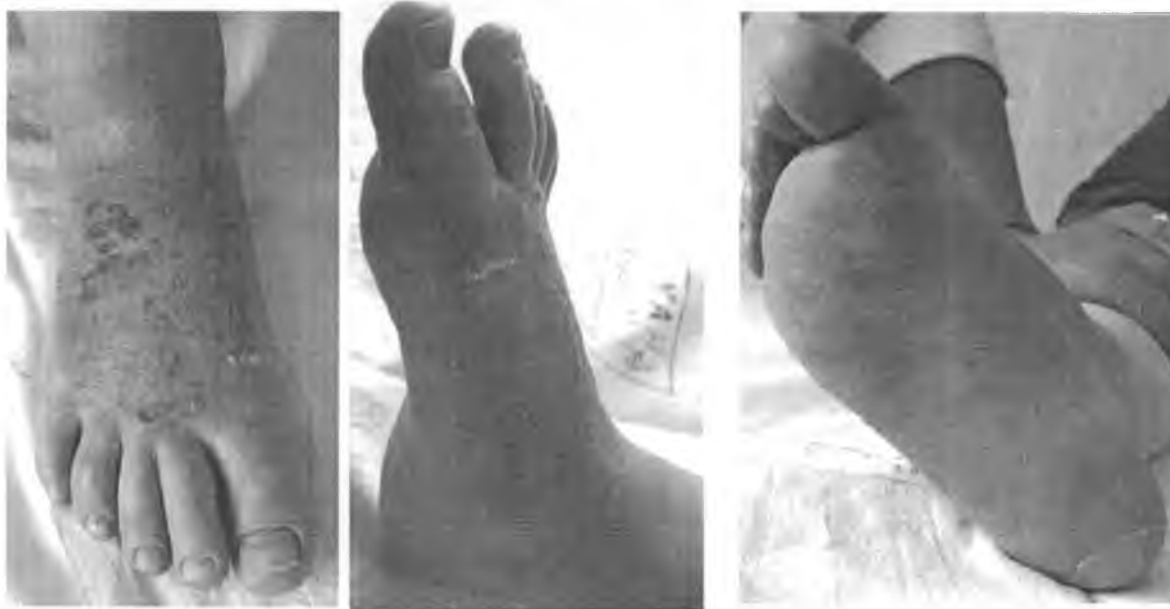14 сутки после травмы, получает УЗ ванны через день (с 4 суток после травмы)



24 сутки после травмы



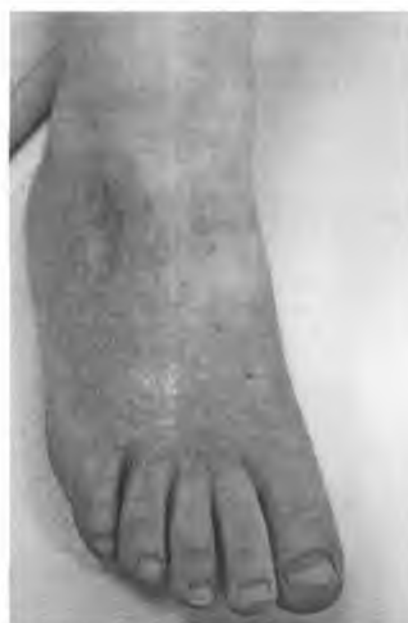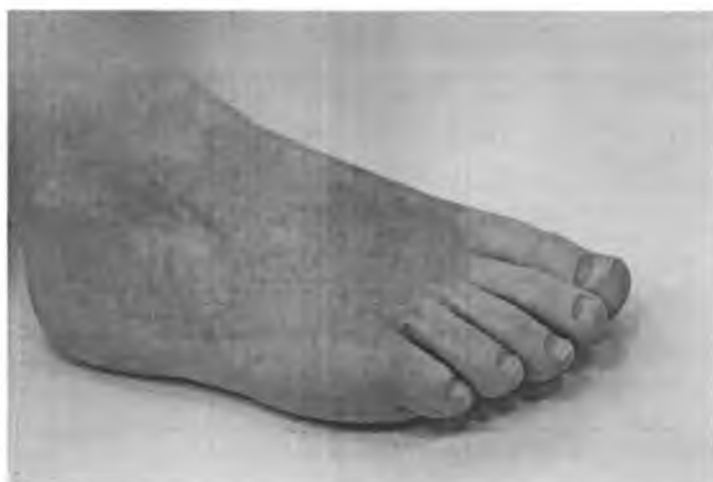28 суток после травмы, 24 после начала лечения



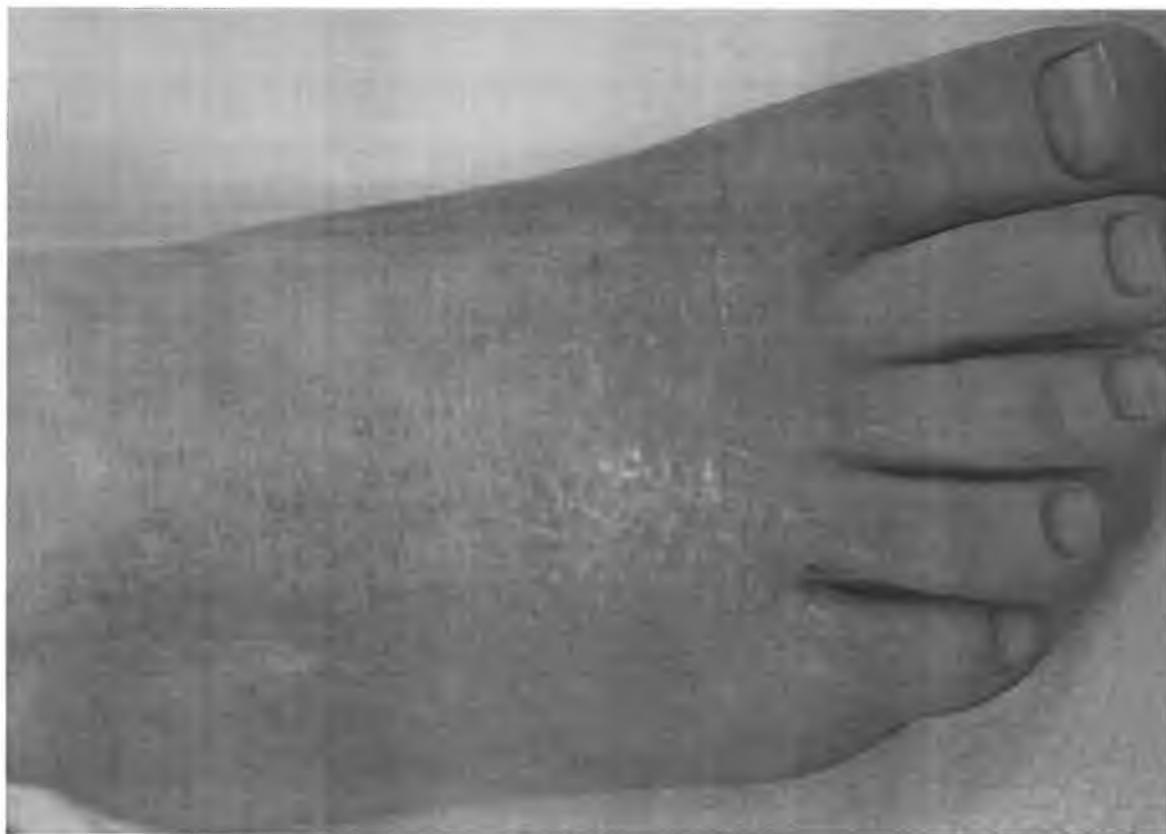
Применение ультразвуковой ванны в комплексной терапии у данного ребенка позволило избежать операции и достигнуть эпителизации в оптимальные сроки. Функциональный и эстетический результаты хорошие.

Родителям детей рекомендована стандартная противорубцовая терапия: ферменкол, силиконовые пластины или гель, изготовлены съемные гипсовые лонгеты для профилактики рубцовых контрактур.

Через 1.5 месяца после выписки из отделения.



Рубец на тыльной поверхности правой стопы мягкий, розового цвета, эластичный, ограничений движений пальцев стопы нет



Полученные результаты позволяют сделать вывод об эффективности лечения низкочастотным ультразвуком детей с локальными глубокими и пограничными ожогами. Эпителизация ожоговых ран протекает в оптимальные сроки, а при раннем начале лечения излечение может наступить раньше в сравнении с лечением ожогов стандартными методами. Побочных эффектов и осложнений в процессе лечения и отдаленном периоде не зарегистрировано.

Отдаленные результаты анализируются по пациентке с ожогом на стопе, остальные пациенты на контрольные осмотры в наше учреждение не явились. При осмотре стопы выявлено рубцовое изменение кожи дистального отдела стопы. Рубец у данного пациента имеет светло-розовую окраску, мягкий по консистенции, не имеет грубых деформирующих свойств. Пациенты, получавшие стандартную терапию и по показаниям оперированные стандартными методами, в данные сроки (1,5 – 2 месяца после эпителизации) обычно имеют рубцы более плотной консистенции, более яркой красной окраски, появляется тенденция к формированию деформаций и контрактур суставов.

Использование ультразвуковой ванны целесообразно при лечении ожогов и хронических ран. При лечении пациентов с ожоговой травмой требуется менять повязки на относительно большой площади повреждения кожи, часто перед перевязкой производится «отмачивание» повязок в ванночках с антисепти-

ком или путем орошения повязок жидкостью. Учитывая наличие анальгезирующего эффекта ультразвуковой терапии, применения наркоза при перевязках локальных ожогов обычно не требуется. Применение ультразвуковых ванн при лечении локальных ожогов и длительно незаживающих ран экономически эффективно, за счет снижения длительности пребывания пациента в стационаре, уменьшения затрат на лекарственную терапию заболевания, снижения риска развития инфекционных осложнений при длительном существовании неэпителизированной поверхности.

Исследования в области применения низкочастотной ультразвуковой терапии при лечении ран и ожогов необходимо продолжить, в настоящее время накоплен большой опыт по применению ультразвуковых ванн в промышленности, имеется возможность производить ультразвуковые ванны с различными, необходимыми пользователям, техническими характеристиками. Возможен и необходим анализ влияния различных по уровню частот ультразвука, в пределах низкочастотного диапазона и разных величин мощности на процессы очищения и репарации ран.

Литература

1. Лоцилов В.И., Веденков В.Г., Орлова А.А. Физические основы способа ультразвуковой обработки инфицированных ран // Труды МВТУ им. Н.Э.Баумана.-1975.-№242.-Ультразвук и другие виды энергии в хирургии.
2. Николаев Г.А., Лоцилов В.И. УЗ техника в хирургии. - М.: Медицина, 1980.- С.276.
3. Черкес-Заде Д.И. Хирургия стопы / Д.И. Черкес-Заде, Ю.Ф. Каменев. – М.: Медицина, 2002.